

ZZI

Zeitschrift für Zahnärztliche Implantologie

JDI Journal of Dental Implantology

überreicht von

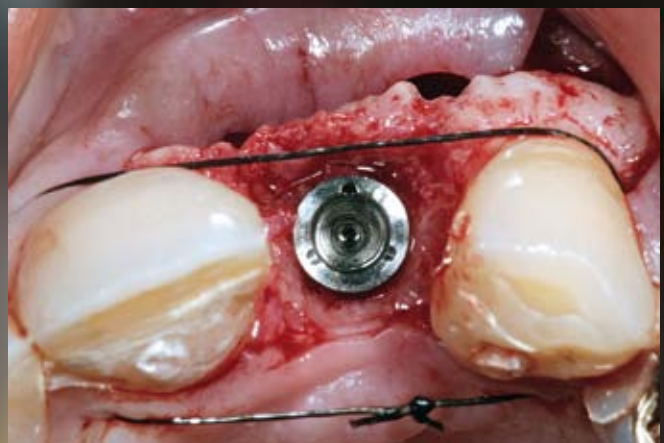
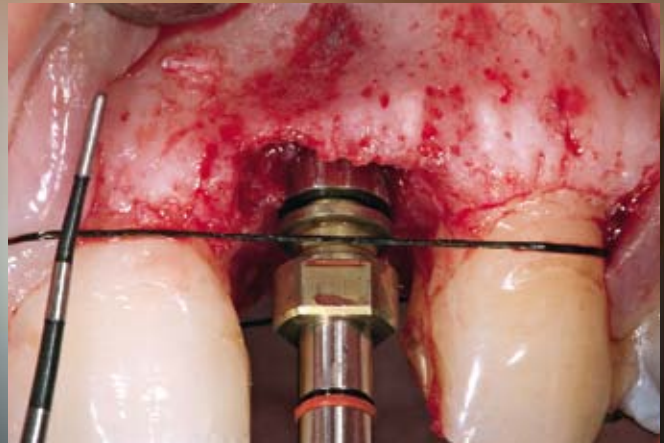
camlog

Sonderdruck

Jahrgang 26, Heft 2 (2011), Seite 158–161

C. Cacaci

**Positionsnaht – eine neue Methode
zur intraoralen Markierung
der idealen Implantatposition**



Herausgeber/Editor

Deutsche Gesellschaft für Implantologie im Zahn-, Mund- und Kieferbereich e.V.

und/and

Deutsche Gesellschaft für Zahn-, Mund- und Kieferheilkunde e.V.

und/and

Organ der Österreichischen Gesellschaft für Implantologie in der Zahn-,
Mund- und Kieferheilkunde

 Deutscher
Ärzte-Verlag

C. Cacaci¹, F. Hänsler²

Positionsnaht – eine neue Methode zur intraoralen Markierung der idealen Implantatposition

Implant position suture – a new method for intraoral marking of the ideal implant position

Die Osseointegration und Augmentation sind mittlerweile ausreichend untersucht und wissenschaftlich anerkannt. Für Patienten ist heute vor allem das ästhetische Ergebnis einer Implantation von Bedeutung. Ein entscheidender Faktor dafür ist die Implantatposition. Die ideale Position ist heute in allen drei Ebenen definiert. Um diese ideale Position zu erreichen, wird eine neue Methode zur intraoralen Markierung für Einzelimplantate in der ästhetischen Zone vorgestellt.

Schlüsselwörter: Implantatposition; vertikale und horizontale Markierung; Bohrschablone; biologische Breite

Osseointegration and bone augmentation are scientifically accepted today. Due to esthetic demands soft tissue formation is of main interest. A key point for esthetic outcomes is the implant position. The ideal position has been determined in various scientific papers. To transfer the ideal position in the surgical site, a new method for intraoral marking concerning single implants in the esthetic zone is introduced.

Keywords: implant position; vertical and horizontal mark; drill guide; biologic width

Einleitung

Die Implantologie beschäftigte sich in ihren ersten Jahren überwiegend mit der Osseointegration [3, 4, 12, 23, 24]. Implantate wurden meist in den vorhandenen Knochen gesetzt. Nachdem die Verankerung von enossalen Implantaten als gesichert angesehen wurde [17], folgten weitere Überlegungen. Durch Augmentationstechniken (GBR [5, 21], Bone splitting/spreading [20], Knochenblock [11, 22], Distractionsosteogenese [8, 9]) wurde es möglich, Implantate an die gewünschte Stelle zu setzen. Damit vollzog sich ein Wandel. Die Implantatposition wurde jetzt nach der zukünftigen Prothetik geplant [14]. Nach der Osseointegration und der Knochenaugmentation folgten Überlegungen zur Weichgewebsgestaltung und damit vermehrt ästhetischen Bedürfnissen [18]. Neben der knöchernen Unterstützung und der Weichgewebbedicke wird das Ergebnis

durch die prothetische Versorgung und die Implantatposition bestimmt.

Dabei ist die Implantatposition der zentrale Punkt für das Erreichen eines ästhetischen Erfolgs [7]. Aus dieser Position ergibt sich rückwärts die notwendige Knochen- und Weichgewebeschirurgie.

Festlegung der idealen Position

Die ideale Position eines Implantates wurde durch mehrere Veröffentlichungen festgelegt und gilt als anerkannt. Die Position folgt in allen drei Ebenen genauen Vorgaben [7, 16]. Diese Vorgaben begründen sich auf der biologischen Breite, die sich an Implantaten einstellt.

Vertikal sollte die Implantatoberkante eines zweiteiligen Systems 2–3 mm unter dem prospektiven Gingivarand

bzw. dem prospektiven mittig-fazialen Kronenrand stehen. Nach *Berglundh* ist ein Mindestmaß von 2 mm Saumepithel und 1 mm Bindegewebe um das Implantat notwendig [2]. Wird dieses Mindestmaß nicht geschaffen oder das vorhandene reduziert, so stellt der Körper dieses Mindestmaß auf Kosten des marginalen Knochens her. Vermutlich ist diese biologische Breite um Implantate zum Schutz der Zone der Osseointegration notwendig [1]. Je nach gingivalem Biotyp [19] und Ort der Messung schwankt dieser Wert. Diese 2–3 mm unter dem Gingivarand bedeuten bei parodontal gesunden Verhältnissen ca. 2 mm unter der Schmelz-Zement-Grenze der Nachbarzähne [6]. Wird diese Vorgabe missachtet, so kommt es bei zu tiefer Insertion neben einer schwer zu kontrollierenden Zementfuge zu Resorptionen des Knochens und der Gingiva, bei zu koronaler Insertion zu sichtbaren Metallrändern.

¹ Implant Competence Center München, Weinstrasse 4, 80333 München

² Zahnärztliche Gemeinschaftspraxis, Dres. Salenbauch, Hänsler, Winterer & Kollegen, Wolfstrasse 9, 73033 Göppingen

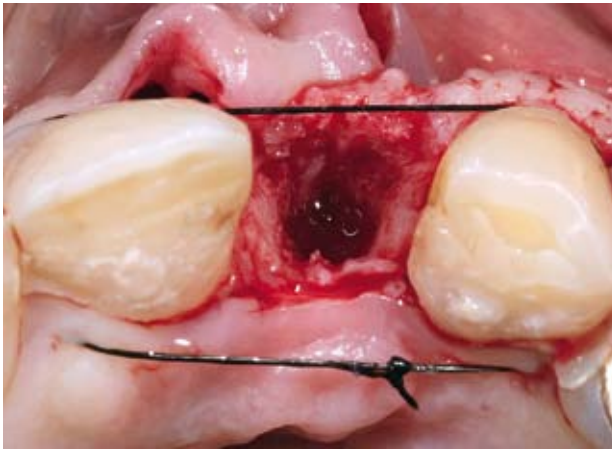


Abbildung 1 Durch die Naht entstandener Raum.
Figure 1 Room created through the suture.

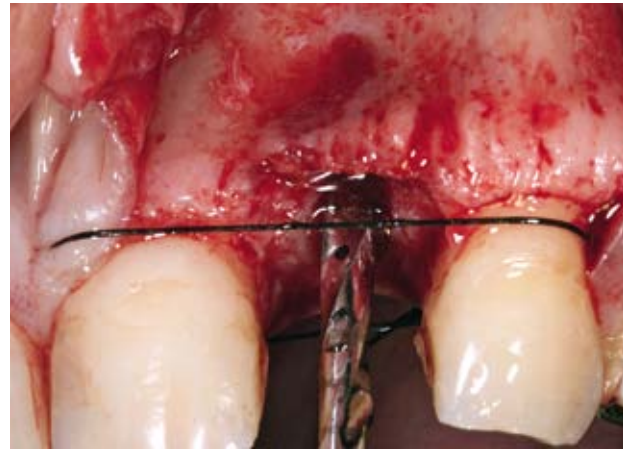

Abbildung 2 Anlegen der Naht unter Berücksichtigung der Schmelz-Zement-Grenze.
Figure 2 Application of the suture regarding cemento-enamel-junction.

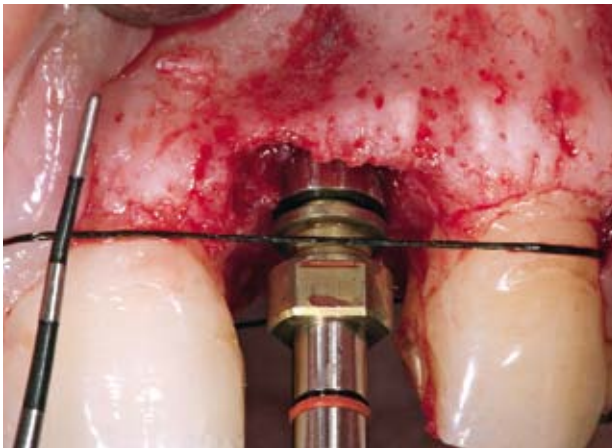


Abbildung 3 Vertikale Position 2 mm unter der Naht.
Figure 3 Vertical position 2 mm below the suture.

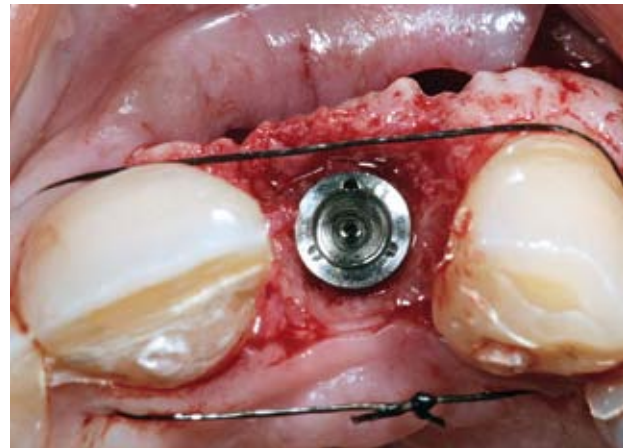


Abbildung 4 Mesio-distale Position in der Mitte.
Figure 4 Mesio-distal position in the middle.

Horizontal sollte das Implantat in mesio-distaler Richtung einen Abstand von 2 mm zum Nachbarzahn [13, 27] und 3–4 mm zum Nachbarimplantat [17] haben. Dies ergibt sich wieder aus der biologischen Breite, bei deren Einstellung eine Resorption von durchschnittlich 1,5 mm stattfindet [26]. Diese zirkuläre Resorption muss also approximal eingepflanzt werden, um den Knochen am Nachbarzahn nicht zu gefährden. Wird dieser Abstand nicht eingehalten, so kann der Knochenresorption das aufliegende Weichgewebe folgen. Klinisch kommt es zu schwarzen Dreiecken. Zu weite Abstände führen zu einer Abflachung der Papillen.

In oro-vestibulärer Richtung sollte das Implantat innerhalb der Tangente der Nachbarzähne liegen. Idealerweise

sollte der Implantatrand 1 mm palatinal der Verbindungslinie der Nachbarzähne liegen [15]. Die Knochenresorption stellt sich zirkulär um das Implantat ein, also auch vestibulär. Bei ausreichendem Knochen wird durch diese palatinale Position die bukkale Resorption kompensiert. Es sollten mindestens 2 mm Knochen verbleiben oder entsprechend augmentiert werden [16, 25]. Steht das Implantat zu weit bukkal, kann die Implantatoberfläche aufgrund der Resorption sichtbar werden, steht es zu weit palatinal, muss später eine bauchige, schwer zu reinigende Krone (ridge-lap design) eingesetzt werden.

Durch diese vorgegebenen Abstände wird auch der Implantatdurchmesser vorgegeben, zu breite Durchmesser verletzen die notwendigen Abstände [7].

Neue Methode zur intraoralen Markierung der idealen Implantatposition bei Einzelzahnimplantaten

Diese Markierung wird durch eine horizontal liegende Naht erreicht. Nach Darstellung der knöchernen Situation erfolgt das Anlegen der Naht (Abb. 1), bei physiologischen Verhältnissen idealerweise auf Höhe der Schmelz-Zement-Grenze der Nachbarzähne (Abb. 2). Stellt die Schmelz-Zementgrenze der Nachbarzähne z. B. auf Grund von parodontalen Vorschädigungen oder Rezessionen keine ideale Orientierung dar, so liegt die Naht in vertikaler Dimension auf Höhe des prospektiven Gingivaverlaufes am Implantat. Durch die Naht stellt sich ein Raum dar, der die ideale

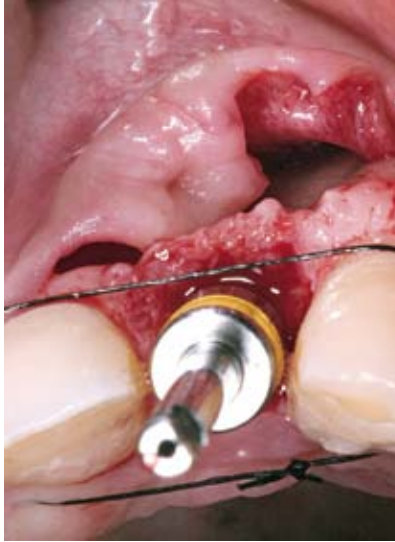

Abbildung 5 Oro-vestibuläre Position 1 mm hinter der Naht.

Figure 5 Oro-vestibular position 1 mm behind the suture.

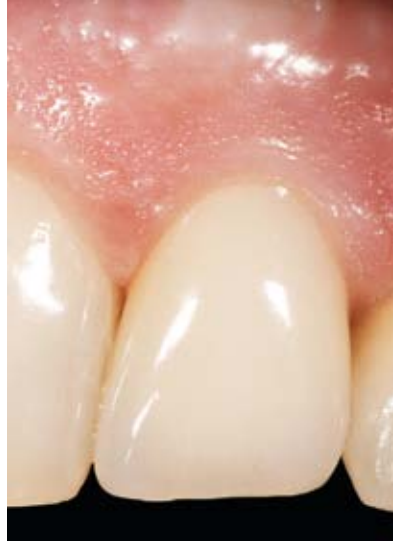

Abbildung 6 Ästhetisches Ergebnis des gezeigten Falls.

Figure 6 Esthetic outcome of the presented case. Abbildungen: Cacaci

Implantatposition durch die vorgegebenen Werte begrenzt.

Die vertikale Position der Implantatoberkante sollte bei gesunden Verhältnissen je nach parodontalem Biotyp 2 mm unterhalb der Naht liegen (Abb. 3). Die mesio-distale Position liegt genau in der mesio-distalen Mitte des Nahtraums (Abb. 4). Die oro-vestibuläre Position des Implantatvorderrandes sollte 1 mm hinter der vestibulären Nahtbegrenzung liegen (Abb. 5). Durch die richtige Position ist ein ästhetisches Endresultat zu erwarten (Abb. 6).

Diskussion

Die klassische Markierung der Implantatposition erfolgt durch eine Schablone [10]. Nach der Abformung der Situation wird über ein Set-up oder Wax-up eine Schablone hergestellt. Diese kann dann

an verschiedener Stelle perforiert werden und direkt als „Bohrschablone“ verwendet werden. Alternativ kann mit dieser Schiene eine CT- oder DVT-Aufnahme gefahren werden und die prospektive Implantatposition am Computer simuliert und im Anschluss in eine rigide „Bohrschablone“ integriert werden. Letzteres scheint bei entsprechender Vorgehensweise ausreichend genau zu sein, muss jedoch aus strahlenhygienischen Gründen für eine Einzelzahnimplantation als sehr kritisch bewertet werden. Ungenauigkeiten durch die Aufnahmetechnik, durch die Planungssoftware sowie bei der Übertragung auf die endgültige Bohrschablone und Anwendung im Mund müssen berücksichtigt werden [25, 28].

Die klassische „Bohrschablone“ kann alle Informationen für die ideale Position enthalten, birgt jedoch den Nachteil, dass sie während der Aufberei-

tung des Implantatbettes je nach Situation oftmals unpraktisch in der Handhabung ist. Erfahrungsgemäß werden diese Schablonen ausschließlich zur Markierung der Implantatposition verwendet, einer weiteren Bohrführung während des Präparationsfortschritts stehen sie jedoch hinderlich entgegen. Aus diesem Grunde sollten diese Art der Schablonen besser als Implantat-Positionierungsschablonen bezeichnet werden. Eine kontinuierliche Bohrführung, die dem Chirurgen die Sicht auf das Operationsfeld ermöglicht, entsprechende Positionierungsvariationen freihält und dabei immer die Positionierungsinformationen bereithält, ist uns nicht bekannt.

Die Festlegung der Position mittels der oben beschriebenen Naht ist eine praktische Methode, die es ermöglicht auch während des Präparationsvorganges alle notwendigen Parameter bereitzuhalten und dem Chirurgen die notwendigen Positionierungsparameter ständig in kontrollierbarer Weise vor Augen zu halten.

Diese Methode ist universell für jeden und jedes Implantatsystem anwendbar.

Interessenskonflikt: Es bestehen keine möglichen Interessenskonflikte im Sinne der ICMJE.

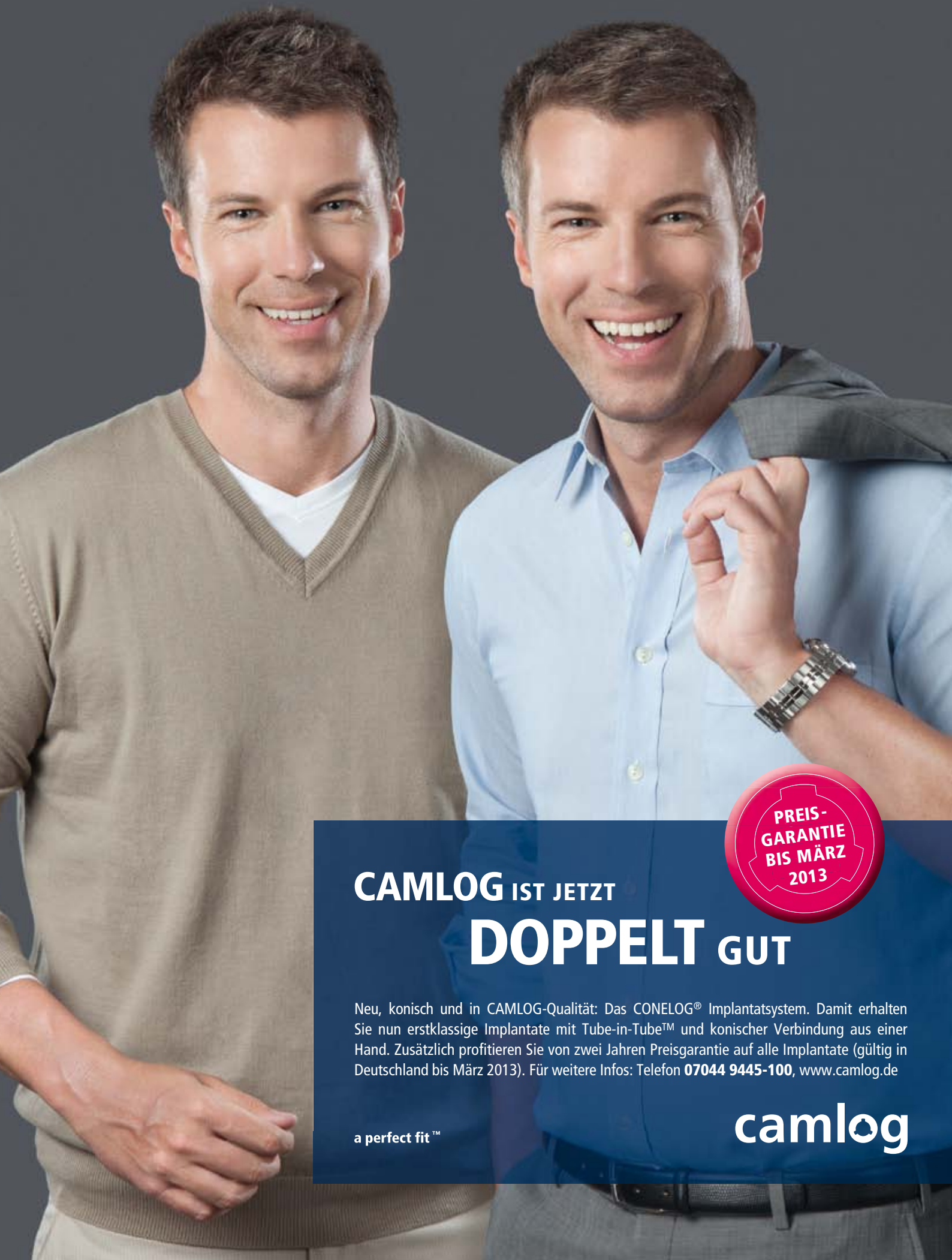Korrespondenzadressen

Dr. Felix Hänssler
Zahnärztliche Gemeinschaftspraxis
Dres. Salenbauch, Hänssler, Winterer & Kollegen
Wolfstrasse 9, 73033 Göppingen
E-Mail: haenssler@wolfstrasse.com

Dr. Claudio Cacaci
Gemeinschaftspraxis
Dres. Cacaci & Randelzhofer
Implantat Competence Centrum München
Weinstrasse 4, 80333 München

Literatur

1. Berglundh T, Lindhe J, Ericsson I, Marinello CP, Liljenberg B, Thomsen P: The soft tissue barrier at implants and teeth. *Clin Oral Implants Res* 1991;2:81–90
2. Berglundh T, Lindhe J: Dimension of the periimplant mucosa. Biological width revisited. *J Clin Periodontol* 1996;23:971–973
3. Branemark PI, Adell R, Breine U, Hansson BO, Lindstrom J, Ohlsson A: Intraosseous anchorage of dental prostheses. 1. Experimental studies. *Scand Journal Plast Reconstr Surg* 1969;3:81–100
4. Branemark PI: Osseointegration and its experimental background. *J Prosthet Dent* 1983;50:399–410
5. Buser D, Brägger U, Lang NP, Nyman S: Regeneration and enlargement of jaw bone using guided tissue regeneration. *Clin Oral Implants Res* 1990;1:22–32
6. Buser D, von Arx T: Surgical procedures in partially edentulous patients with ITI implants. *Clin Oral Implants Res* 2000;11 Suppl 1:83–100
7. Buser D, Belser U: Optimizing esthetics for implant restorations in the anterior maxilla: anatomic and surgical considerations. *Int J Oral Maxillofac Implants* 2004;19 Suppl:43–61
8. Chiapasco M, Romeo E, Vogel G: Vertical distraction osteogenesis of edentulous ridges for improvement of oral implant positioning: a clinical report of preliminary results. *Int J Oral Maxillofac Implants* 2001;16:43–51
9. Chin M. Distraction: Osteogenesis for dental implants. *Atlas Oral Maxillofac Surg Clin North Am* 1999;7:41–63
10. Chiu W, Luk W, Cheung L: Three-dimensional accuracy of implant placement in a computer-assisted navigation system. *Int J Oral Maxillofac Implants* 2006;21:465–470
11. Cordaro L, Amade DS, Cordaro M: Clinical results of alveolar ridge augmentation with mandibular block bone grafts in partially edentulous patients prior to implant placement. *Clin Oral Implants Res* 2002;13:103–111
12. Davies JE: Mechanisms of Endosseous Integration. *Int J Prosthodont* 1998;11:391–401
13. Esposito M, Ekstubb A, Gröndahl K: Radiological evaluation of marginal bone loss at tooth surfaces facing single Brånemark implants. *Clin Oral Implants Res* 1993;4:151–157
14. Garber DA, Belser UC: Restoration-driven implant placement with restoration-generated site development. *Compend Contin Educ Dent* 1995;16:796, 798–802, 804 Review
15. Gomez-Roman G: Flap methods and implant positioning. Surgical recommendations for the single tooth gap *ZZI* 2003;4:222–226
16. Grunder U, Gracis S, Capelli M: Influence of the 3-D bone-to-implant relationship on esthetics. *Int J Periodontics Restorative Dent* 2005;25:113–119
17. *Implantologie in der Zahnheilkunde. DGZMK Stellungnahme* 1982
18. Lazarra RJ: Managing the soft tissue margin the key to implant aesthetics. *Pract Periodontics Aesthet Dent* 1993;5:81–88
19. Müller HP, Eger T: Gingival phenotypes in young male adults. *J Clin Periodontol* 1997;24:65–71
20. Nentwig GH: Technic of bone splitting for alveolar recession in anterior maxillary region. *Quintessenz* 1986;37:1825–1834
21. Nyman S, Lang NP, Buser D, Brägger U: Bone regeneration adjacent to titanium dental implants using guided tissue regeneration a report of two cases. *Int J Oral Maxillofac Implants* 1990;5:9–14
22. Raghoobar GM, Batenburg RH, Vissink A, Reinstema H: Augmentation of localized defects of the anterior maxillary ridge with autogenous bone before insertion of implants. *J Oral Maxillofac Surg* 1996;54:1180–1185
23. Schroeder A, Polher O, Sutter F: Gewebsreaktion auf ein Titan-Hohlzylinderimplantat mit Titan-Spritzschichtoberfläche. *Schweiz Monatsschr Zahnmed* 1976;86:713–727
24. Schulte W, Heimke G: The Tuebinger immediate implant. *Quintessenz* 1976;27:17–23
25. Spray JR, Black CG, Morris HF, Ochi S: The influence of bone thickness on facial marginal bone response stage 1 placement through stage 2 uncovering. *Ann Periodontol* 2000;5:119–28
26. Tarnow DP, Cho SC, Wallace SS: The effect of inter-implant distance on the height of inter-implant bone crest. *J Periodontol* 2000;71:546–552
27. Thilander B, Odman J, Jemt T: Single implants in the upper incisor region and the relationship to the adjacent teeth. An 8-year follow-up study. *Clin Oral Implants Res* 1999;10:346–355
28. Wagner A, Wanschitz F, Birkfellner W et al: Computer-aided placement of endosseous oral implants in patients after ablative tumour surgery: assessment of accuracy. *Clin Oral Implants Res* 2003;14:340–348



PREIS-
GARANTIE
BIS MÄRZ
2013

CAMLOG IST JETZT

DOPPELT GUT

Neu, konisch und in CAMLOG-Qualität: Das CONELOG® Implantatsystem. Damit erhalten Sie nun erstklassige Implantate mit Tube-in-Tube™ und konischer Verbindung aus einer Hand. Zusätzlich profitieren Sie von zwei Jahren Preisgarantie auf alle Implantate (gültig in Deutschland bis März 2013). Für weitere Infos: Telefon **07044 9445-100**, www.camlog.de

a perfect fit™

camlog